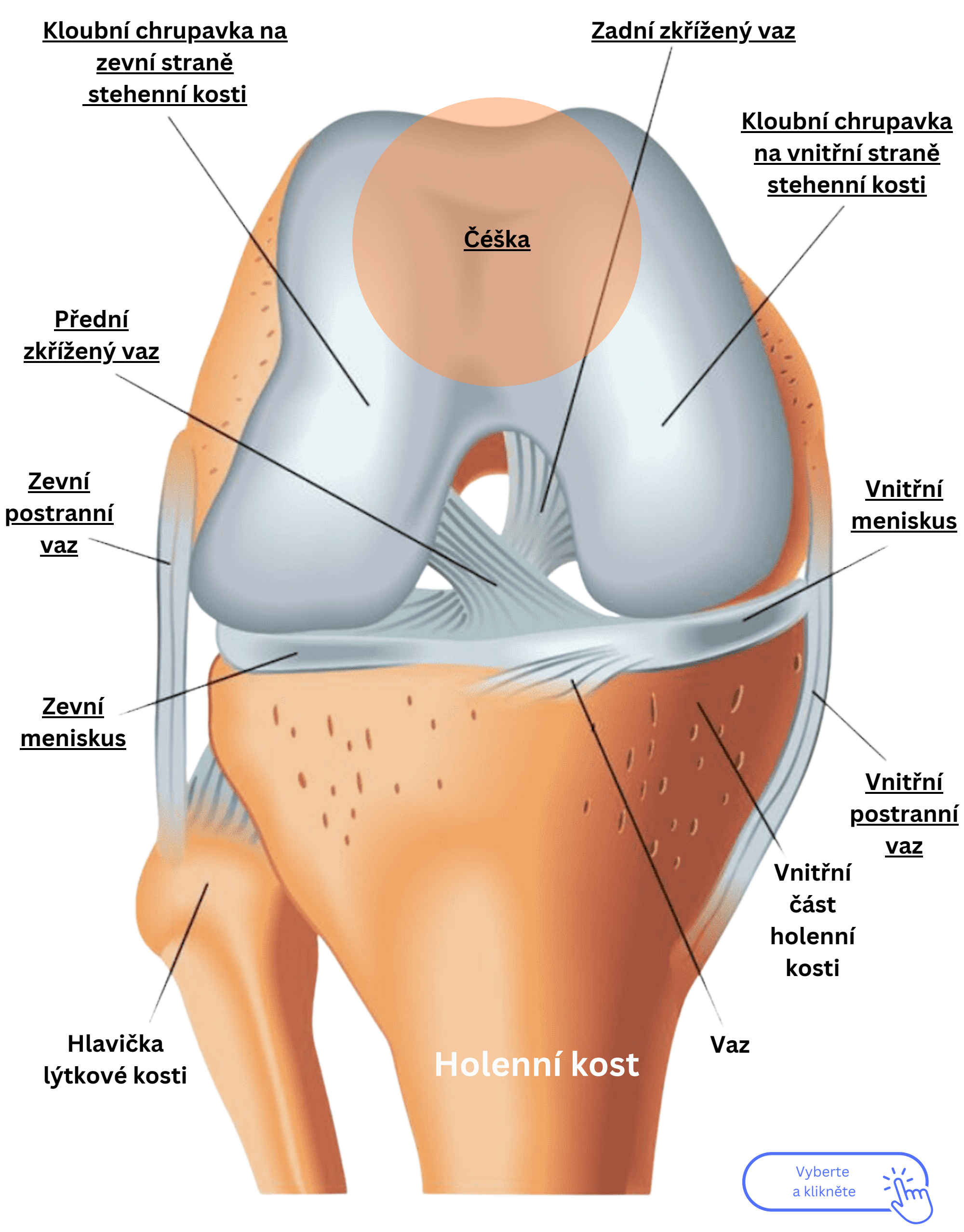
Kloubní chrupavka na zevní straně stehenní kosti
Zadní zkřížený vaz
Kloubní chrupavka na vnitřní straně stehenní kosti
Čéška
Přední zkřížený vaz
Zevní postranní vaz
Vnitřní meniskus
Zevní meniskus
Vnitřní postranní vaz
Vnitřní část holenní kosti
Hlavička lýtkové kosti
Vaz
Holenní kost
Vyberte a klikněte